



Клинический случай поздно диагностированной целиакии

Капасова А.Т., Сарбаева А.С.

Кафедра «Общей врачебной практики с курсом доказательной медицины» НАО МУА

Вводная часть

Целиакия (глутеновая энтеропатия) – это хроническое аутоиммунное Т-клеточно-опосредованное полисиндромное заболевание, поражающее тонкую кишку, возникающее при употреблении глутен-содержащей пищи у генетически предрасположенных лиц с генотипом HLA-DQ2 или HLA-DQ8

Клиническая картина

-Пациент К., 28 лет

Гастроинтестинальные симптомы:

Вздутие живота, тошнота, тяжесть после приема пищи, запоры, нарушения аппетита.

Неспецифические симптомы:

Слабость, утомляемость, раздражительность, депрессия.

Изменения со стороны кожи и слизистых в виде сыпи

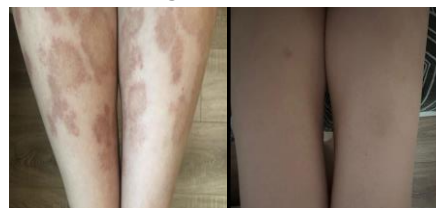Диагностика целиакии

Название антитела	Результат	Норма
Антитела к эндомизию . Ig A	Титр >1:20	Титр <1:10
Антитела к эндомизию . Ig G	Титр >1:20	Титр <1:10
Антитела к трансглутаминазе скрининг	100 U/ml	0-14,0 U/ml
Антитела к глинадину Ig G	112 U/ml	0-7,0 U/ml
Антитела к глинадину Ig A	63 U/ml	0-7,0 U/ml

Биохимический анализ

Показатели	Результат	Норма
АЛТ	57,20 Ед/л	0,00-33,0
АСТ	32,90 Ед/л	0,00-31,00
Билирубин (общий)	15,00 мкмоль/л	<21,00
Билирубин (прямой)	4,50 мкмоль/л	0,00-5,00
Билирубин (непрямой)	10,50 мкмоль/л	1,50-17,00
ГГТП	14,00Ед/л	0,00-104,0
Щелочная фосфатаза	79,00 Ед/л	0,00-104,00
Ферритин	13,2 нг/мл	13-150

Результаты



До лечения

После лечения
(3 месяца)

На фоне аглутеновой диеты полностью купированы гастроинтестинальные симптомы, пришли в норму печеночные пробы и серологические маркеры. Спустя 3 месяца прошли высыпания.

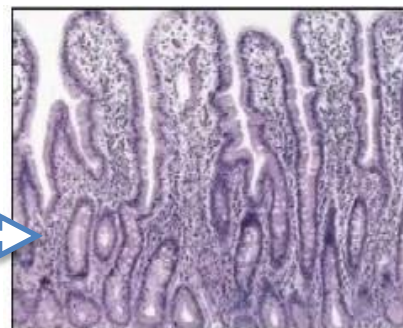
Вывод

-Поздно диагностированная целиакия увеличивает риск развития инвалидизации
-Серологическая и гистологическая диагностика является ключевым шагом для верификации диагноза целиакии

Инструментально

ЭГДС картина: признаки поверхностного гастрита, атрофического еюнита и дуоденита, данные за глутеновую энтеропатию.

По классификации модифицированной системы Marsh гистологические признаки целиакии II.



Marsh II
Гиперпластическая стадия

Список литературы

1. Losowsky MS. A history of coeliac disease. Dig Dis. 2008; 26:112–120.
2. Dicke WK, Weijers HA, Van de kamer JH. Coeliac disease. II. The presence in wheat of a factor having a deleterious effect in cases of coeliac disease. Acta Paediatr. 1953;42:34–42.